5

DE L'URANOPLASTIE.

2e Série.
N° 690.

THÈSE

PRÉSENTÉE

A LA FACULTÉ DE MÉDECINE DE STRASBOURG

ET SOUTENUE PUBLIQUEMENT

LE MERCREDI, 5 AOUT 1863, A 2 HEURES,

POUR OBTENIR LE GRADE DE DOCTEUR EN MÉDECINE,

PAR

CHARLES HERPIN,

DE METZ.

STRASBOURG,

IMPRIMERIE F. C. HEITZ, RUE DE L'OUTRE 5.

1863.

A MA MÈRE.

Piété filiale.

A MA SŒUR.

Amitié fraternelle.

CH. HERPIN.

A M. LE DOCTEUR MÉRY,

Médecin principal de première classe, Chef de l'hôpital militaire de Metz,
Officier de la Légion d'honneur.

Hommage de reconnaissance et de respect.

CH. HERPIN.

A MON ONCLE M. DUFOURQ,

Médecin en chef du Dispensaire de Metz.

Affection et dévouement.

A MON COUSIN M. LE DOCTEUR CH. HERPIN.

Témoignage respectueux.

CH. HERPIN.

FACULTÉ DE MÉDECINE DE STRASBOURG.

PROFESSEURS.

MM.	Ehrmann O ✻, Doyen	Anatomie et anatomie pathologique.
	Fée O ✻	Botanique et histoire naturelle médicale.
	Stoltz ✻	Accouchements et clinique d'accouchements.
	Cailliot ✻	Chimie médicale et toxicologie.
	Rameaux ✻	Physique médicale et hygiène.
	G. Tourdes ✻	Médecine légale et clinique des maladies des enfants.
	Sédillot O ✻	Pathologie et clinique chirurgicales.
	Rigaud ✻	Pathologie et clinique chirurgicales.
	Schützenberger ✻	Pathologie et clinique médicales.
	Stoeber ✻	Pathologie et thérapeutique générales, et clinique ophthalmologique.
	Küss	Physiologie. — Clinique des maladies syphilitiques.
	Michel	Médecine opératoire. — Clinique des maladies syphilitiques.
	L. Coze	Thérapeutique spéciale, matière médicale et pharmacie (clinique des maladies chroniques).
	Hirtz	Pathologie et clinique médicales.

M. R. Coze O ✻, doyen honoraire.

AGRÉGÉS EN EXERCICE.

MM. Bach.	MM. Wieger.	MM. Morel.	MM. Aubenas.
Strohl.	Dagonet.	Hecht.	Engel.
Held.	Herrgott.	Boeckel (E).	P. Schützenberger.
Kirschleger.	Koeberlé.		

AGRÉGÉS STAGIAIRES.

MM. Dumont, Aronssohn, Sarazin, Beaunis, Monoyer.

M. Dubois, secrétaire agent comptable.

EXAMINATEURS DE LA THÈSE.

MM. Michel, président;
Rigaud;
Herrgott;
Morel.

La Faculté a arrêté que les opinions émises dans les dissertations qui lui sont présentées, doivent être considérées comme propres à leurs auteurs, et qu'elle n'entend ni les approuver ni les improuver.

DE L'URANOPLASTIE.

> Il suffit qu'un fait quelconque ait eu lieu accidentellement, pour conclure à la possibilité de le reproduire.
>
> (Sédillot, *De l'Évidement des os*, Introduction, p. 13.)

INTRODUCTION.

Frappés des résultats obtenus par MM. les professeurs Sédillot et Michel, le premier dans un cas de division congénitale de la voûte palatine, le deuxième dans un cas de perte de substance, suite de nécrose syphilitique, en opérant tous deux leurs malades par la méthode de M. Langenbeck, nous avons résolu, d'étudier dans notre dissertation inaugurale, un mode opératoire qui bien que récent encore, a donné de si beaux résultats.

Après avoir fait l'étude anatomique de la voûte palatine, nous ferons l'histoire des diverses pertes de substance et divisions congénitales dont elle peut être ou devenir le siège. Nous passerons ensuite rapidement en revue les divers modes de traitement et procédés opératoires employés jusqu'à M. Langenbeck pour remédier à ces affections.

Puis étudiant spécialement le procédé du chirurgien allemand nous chercherons à faire ressortir les avantages qu'on peut en retirer au point de vue de l'opération et de l'opéré.

Heureux si notre travail peut satisfaire nos juges dont nous réclamons toute l'indulgence.

DISPOSITIONS ANATOMIQUES DU PALAIS.

Chez l'homme adulte, le squelette de la voûte palatine est formé par quatre os. Les lames horizontales des palatins en arrière; les apophyses palatines des maxillaires supérieurs en avant. Ces apophyses palatines se continuent en formant un plan plus ou moins incliné avec les rebords alvéolaires des mêmes os. Les maxillaires sont réunis sur la ligne médiane par une suture appelée suture palatine qui se prolonge en arrière entre les palatins et va se terminer à l'épine nasale postérieure. Cette suture, se prolonge en avant jusqu'au trou incisif, orifice qui fait communiquer la bouche avec les fosses nasales.

Une suture perpendiculaire à la suture palatine réunit le bord postérieur des apophyses palatines aux lames horizontales des os palatins.

Le rebord alvéolaire est formé par la jonction des corps des maxillaires avec leurs apophyses palatines; en avant, il est constitué par les deux moitiés de l'os intermaxillaire. Cet os intermaxillaire complétement soudé au maxillaire supérieur n'a été trouvé que très-rarement indépendant. Ce n'est donc que chez le nouveau né que la voûte palatine est constituée par six os: les deux palatins, les deux maxillaires, les deux os intermaxillaires séparés par la suture incisive qui souvent au moment de la naissance est effacée sur le côté facial du rebord alvéolaire.

La voûte palatine présente une concavité très-variable, concavité que quelques rêveurs ont invoqué comme cause de l'idiotie et du crétinisme. Cette voussure plus ou moins forte suivant les divers individus, est due au plus ou moins de développement des lames horizontales des maxillaires supérieurs et ne peut anatomiquement avoir aucune influence sur les proportions et le volume de l'encéphale.

C'est à la partie antérieure et latérale des apophyses palatines que le squelette est le plus épais; aux lames horizontales des palatins qu'il est le plus mince.

Rugueuse dans toute son étendue, la voûte palatine présentede petits enfoncements et de petites saillies. Dans les enfoncements on rencontre quantité de vaisseaux nourriciers. Sur les aspérités le périoste envoie des prolongements fibreux qui le font adhérer intimement à l'os et qui rendent son décollement très-difficile.

La voûte palatine est recouverte immédiatement par la muqueuse assez épaisse qui forme à elle seule tout le revêtement membraneux et dont les adhérences avec le périoste sont plus intimes encore que celles du périoste avec la surface osseuse.

Cette muqueuse palatine de couleur blanchâtre, très-polie se moule sur le squelette dont elle reproduit les saillies à sa partie interne; il est très-difficile de la détacher du périoste, elle est recouverte d'un épithélium pavimenteux stratifié d'une grande épaisseur. Les couches superficielles de cet épithélium sont formées par des lamelles analogues à celles de l'épiderme (Koelliker).

A la surface de la muqueuse, on voit quelques saillies transversales, et les conduits extérieurs de beaucoup de glandes qui se trouvent dans son épaisseur que l'on nomme glandes palatines. Ces glandes isolées à la partie moyenne du palais sont plus nombreuses à la partie postérieure. Les artères qui se distribuent au palais, viennent des palatines supérieures qui naissent des maxillaires internes et se divisent en ptérygo-palatine et sphéno-palatine. Ces artères, accompagnées de veines qui portent le même nom qu'elles, ont dans la muqueuse une direction opposée.

La ptérygo-palatine se dirige d'arrière en avant, la sphéno-palatine se dirige d'avant en arrière. La première traverse le canal ptérygo-palatin et se divise en trois branches.

La première va au pharynx.

La deuxième au voile du palais.

La troisième appelée palatine antérieure parcourt le palais d'arrière en avant et s'anastomose avec l'artère correspondante au niveau des incisives.

L'artère sphéno-palatine fournit à la pituitaire les artères nasales postérieures, se dirige d'avant en arrière, de haut en bas et s'anastome avec la palatine antérieure.

La muqueuse palatine ne reçoit que les vaisseaux qui ont traversé les os; encore ne sont-ce que les derniers ramuscules; les autres se sont perdus dans le périoste; aussi quand on est parvenu à grand' peine à détacher la muqueuse du périoste s'aperçoit-on qu'elle est complétement décolorée.

Les nerfs qui se distribuent au palais, sont au nombre de trois. Le grand, le moyen et le petit palatin. Tous les trois naissent de la partie inférieure du ganglion sphéno-palatin annexé au nerf maxillaire supérieur; le premier passe par le canal palatin postérieur, se porte en avant sous la voûte palatine où il se ramifie. Le second va à l'amygdale et au voile du palais; le petit se divise en deux filets dont l'un va à la luette, l'autre aux glandes de la membrane palatine.

DES PERFORATIONS DE LA VOUTE PALATINE.

Les perforations de la voûte palatine sont ou congénitales ou acquises. Les perforations congénitales se compliquent généralement de division du voile du palais et souvent aussi de bec de lièvre simple ou double. Nous signalerons plus loin les diverses formes sous lesquelles se présentent ces divisions qui toutes du reste ne sont que le résultat d'un arrêt de développement des os maxillaires et palatins. Toutefois, les apophyses transverses de ces os, ne manquent pas, comme on pourrait le croire; dans tous les cas elles sont déviées, et se portent obliquement de bas en haut; de telle sorte que la fissure palatine est beaucoup plus large du côté

de la cavité buccale que du côté des fosses nasales; la muqueuse recouvre les os comme dans les dispositions anatomiques normales; et elle ne semble pas modifiée dans sa texture.

Les perforations acquises de la voûte palatine sont causées ou par des blessures, ou par des ravages de la syphilis constitutionnelle. Dans le premier cas, une épée, un sabre, ou tout autre instrument piquant et tranchant peut pénétrer des fosses nasales dans la bouche, de l'extérieur du nez à l'intérieur. Une balle lancée par un fusil ou un pistolet peut parcourir ces mêmes trajets et ces divers engins causeront ainsi des pertes de substance telles que les parties ne pourront plus se rapprocher, et qu'il en résultera des ouvertures de plusieurs centimètres de diamètre. Dans le second cas, et c'est le plus fréquent, ces perforations sont causées par une nécrose syphilitique. Elles s'observent alors indistinctement sur tous les points du palais, et sont ovalaires, elliptiques ou circulaires; leur largeur est très variable, leur trajet court et peu sinueux. Les bords de ces perforations sont formés par un tissu blanc rosé très adhérent aux os; mais dans les cas de carie ou de nécrose, ces bords sont généralement décollés, végétants ou fongueux. Quelquefois, surtout si la perforation a lieu sur la ligne médiane, le vomer est mis à nu ou souvent entamé lui-même par la maladie. Un polype naso-pharyngien peut aussi détruire en partie la voûte palatine, ou nécessiter par son ablation la destruction des parties solides et molles du palais.

Quelle que soit du reste la cause qui ait amené une perforation de la voûte palatine, quelle que soit la nature de la lésion, les inconvénients de cette division sont très grands pour le malade. La parole est difficile, la voix nasonnée, le mucus des fosses nasales tombe dans la bouche, les aliments sous la plus faible pression de la langue remontent dans les narines, la déglutition est difficile, le malade ne peut boire que debout et si on a affaire à un enfant à la mamelle, la succion est presque impossible il faut pour alimenter le pauvre petit être, recourir à des moyens artificiels.

On a vu certaines perforations peu étendues se fermer naturellement, toutes tendent à se rétrécir plus ou moins; mais néanmoins ces résultats obtenus par la nature seule sont très rares et ces pertes de substance constituent toujours une infirmité ennuyeuse et pénible.

DES DIVERSES FORMES SOUS LESQUELLES SE PRÉSENTENT LES PERFORATIONS ET DIVISIONS DU PALAIS.

Examinons maintenant quelles sont les formes diverses que peuvent revêtir les divisions de la voûte palatine; nous suivrons pour cela les indiccations données par M. Langenbeck et nous nous occuperons tout d'abord des divisions congénitales.

1° *Division complète du palais.*

Cette forme ne paraît pas exister indépendamment de la division médiane du voile du palais elle se complique de bec de lièvre; il devient alors indispensable de faire au malade les trois opérations que réclame son état.

2° *Division médiane du palais.*

Cette forme est très rare, on trouve sur la lèvre supérieure une fente médiane; les os maxillaires supérieurs sont séparés, le vomer et la cloison des fosses nasales manquent; les apophyses palatines manquent ou sont à l'état rudimentaire, le voile du palais est divisé sur la ligne médiane.

3° *Division bilatérale du palais.*

Cette forme appelée gueule de loup se complique généralement d'une division médiane du voile du palais et d'un bec de lièvre

double. Les apophyses palatines du maxillaire supérieur sont arrêtées dans leur développement. Dans la fente palatine on aperçoit le vomer, les os incisifs sont très développés et se terminent antérieurement par un tubercule arrondi. Le rebord alvéolaire du maxillaire supérieur est séparé du reste de l'os par une fente plus ou moins large.

4° *Division unilatérale du palais.*

Cette espèce s'accompagne toujours d'une division médiane du voile du palais, avec bec de lièvre simple ou double. La division palatine existe habituellement sur le côté gauche du vomer. La lèvre supérieure est le plus souvent fendue du même côté dans toute sa hauteur.

DIVISIONS PARTIELLES DU PALAIS.

Ces divisions, de même que les divisions complètes, s'accompagnent généralement de division du voile du palais. On peut les diviser en :

1° *Division totale du palais sauf le rebord alvéolaire.*

Cette forme existe tantôt des deux côtés à la fois, tantôt d'un seul côté; il peut être ou non, compliqué de bec de lièvre et de division du voile du palais.

2° *Division du voile du palais allant jusqu'au apophyses palatines.*

Cette forme est très rare on n'en connaît que quelques cas dont deux étaient compliqués de bec de lièvre et de division du voile du palais.

3° Il peut se présenter une largeur anormale du canal incisif largeur résultant d'un arrêt de développement dans les lames horizontales des maxillaires.

DIVISIONS ACQUISES.

Ces divisions qui n'ont pas de siège bien marqué peuvent se faire sur toute la surface du palais. Si elles sont dues à des projectiles, à des instruments tranchants ou piquants elles pourront avoir la forme et la largeur de ces divers engins, rarement ces divisions sont régulières. Les pertes de substance peuvent être plus ou moins considérables.

Si elles sont syphilitiques elles sont généralement de forme ronde ou elliptique; à bords assez réguliers mais fongueux dont la grandeur peut varier depuis la simple fistule jusqu'à des pertes de substance de la largenr d'une pièce de monnaie de 1 à 2 francs. L'opération destinée à combler ces vides devra toujours être précédée d'un traitement spécial antisyphilitique. Ces perforations peuvent aussi s'accompagner de division du voile du palais amenée par des ulcérations ayant leur siège sur cet organe.

On voit donc d'après ce qui précède que les perforations de la voûte palatine sont accompagnées dans un grand nombre de cas de division du voile du palais, et souvent aussi de bec de lièvre simple ou double; ces complications nécessiteront alors de la part du chirurgien une série d'opérations consécutives pour amener la complète réparation du palais, de la face, et assurer l'intégrité des fonctions. Nous examinerons plus tard dans quel ordre ces opérations devront se succéder pour donner un succès aussi complet que possible.

HISTORIQUE DES DIVERS TRAITEMENTS.

Pendant longtemps les armes défensives, et aussi peut-être, si l'on en croit Astruc et quelques syphiliographes, l'absence du virus syphilitique en Europe, s'étaient opposés aux accidents qui nous

occupent. Les auteurs des 12me, 13me et 14me siècles ne font aucune mention de cette affection. Ce n'est qu'à la suite des ravages produits par la syphilis, qu'Alexandre Petronius, dans son traité *de morbo gallico,* imprimé en 1565, parle des caries des os du palais et donne quelques indications sur les moyens par lesquels on doit remédier à ces accidents. «Si l'os du palais est carié,» dit Petronius, «ou si l'on en fait l'extraction, la prononciation est altérée au point que le malade ne peut plus se faire entendre; mais il est possible dans certaines circonstances de réparer cette perte; par exemple, quand il n'y a qu'un trou au palais, on peut le boucher avec du coton, avec de la cire, avec une plaque d'or, ou de toute autre manière que le génie suggérera à l'artiste, ayant soin de donner à ces instruments la même forme concave qu'a la voûte palatine.» Petronius avait conçu l'idée des obturateurs, il en parlait sans les décrire; peut-être étaient-ils déjà connus avant lui. Mais dix ans plus tard, Ambroise Paré décrivit et fit graver deux obturateurs en métal, qui seuls furent pendant longtemps employés. Puis vint Fauchard, qui perfectionna les instruments d'Ambroise Paré; puis Dubois et Foucou, en 1780. Puis Codan, en 1803, et plus récemment MM. Delabarre, Petit, Gariel et Preterre, qui tous payèrent à la science un nouveau tribut et fournirent à la chirurgie des instruments divers, dont nous allons décrire quelques-uns.

Obturateurs d'Ambroise Paré.

Le premier de ces appareils se composait d'une plaque d'or ou d'argent, plus large que la perte de substance, de forme voulue, d'une épaisseur médiocre, et ayant à la face supérieure deux tiges métalliques, longues de quelques millimètres, entre lesquelles se plaçait une éponge du volume que pouvait contenir le trou. L'instrument mis en place, l'humidité faisait gonfler l'éponge, qui maintenait la plaque en position.

Le second obturateur, dont on se servait quand on avait affaire à une perte de substance ovalaire ou elliptique, se composait d'une plaque de métal portant à sa face supérieure une petite lame oblongue montée sur une tige mobile, qui peut l'éloigner d'environ deux millimètres de la grande plaque, et est continue avec un écrou placé à sa partie inférieure, qui sert à retourner la tige, ainsi que la petite plaque et à la placer transversalement à l'ouverture. En plaçant l'instrument dans le grand diamètre, la lame mobile répond au grand diamètre du trou; mais si l'on opère le mouvement de rotation, il répond au petit diamètre, les extrémités de la lame reposent sur le plancher des fosses nasales et l'instrument est maintenu en place.

Obturateur de Fauchard.

L'obturateur de Fauchard, modifié par M. Charriere, est un appareil que l'on emploie fréquemment encore aujourd'hui. Il se compose d'une plaque légèrement concave, devant dépasser les bords de la solution de continuité, et de deux ailes mobiles articulées à la base d'une tige soudée à la plaque; une vis de rappel, que fait mouvoir une clef de montre, s'adapte à un trou placé au-dessous de la tige. On relève les ailes et on place l'instrument. Puis alors à l'aide de la vis on abaisse les ailes; la voûte palatine se trouve saisie entre ces ailes et la plaque; on serre plus ou moins afin de fixer l'appareil, qui est ainsi maintenu en place.

Obturateur de Codan.

Cet appareil, qui forme à lui seul un palais complet, se compose de deux plaques, l'une plus grande, l'autre plus petite, intimement unies entre elles. La seconde de ces plaques est percée d'un trou traversé par un pivot carré que doit faire tourner une clef de

montre; ce pivot va à une vis de rappel qui sert à abaisser et à relever les ailes. Les deux plaques sont échancrées en arrière en forme de cœur, et peuvent recevoir un petit panneau mobile, destiné à remplacer la luette dans les cas où elle manque. Sur les côtés se trouvent trois ailes articulées par des charnières, ailes que l'on fait mouvoir à l'aide de l'écrou dont nous avons parlé plus haut; cet appareil se fixe comme le précédent.

Obturateur à chapeau.

On s'est servi pendant quelque temps d'un obturateur que M. Sédillot appelle obturateur à chapeau; mais cet appareil avait l'inconvénient de nécessiter parfois l'avulsion de dents saines. Il était composé d'un cylindre de la dimension de la perte de substance, au bas duquel était soudée une plaque recouvrant l'ouverture anormale; le tout était fixé à deux dents artificielles.

Obturateur à plaque.

Cet obturateur, inventé par Delabarre, perfectionné par Schange, est formé par des plaques obturatrices en métal, maintenues au moyen de tiges terminées par des crochets. Ces crochets sont maintenus par des fils d'or triangulaires, se dirigeant dans l'intervalle des molaires et se fixant sur les dents. Cet obturateur ébranle les dents auxquelles il est attaché. M. Petit a modifié aussi cet appareil; il a aplati au centre la lame obturatrice, qui n'offre plus alors la courbure normale du palais.

Obturateur de M. Prèterre.

Cet appareil se compose d'une plaque exactement moulée sur la voûte palatine. Cette plaque est armée de deux lames en or et porte

à son bord antérieur une incisive médiane droite en pâte minérale. Au niveau de la perforation à laquelle on veut remédier et à la face supérieure de l'appareil, se trouve un léger appendice de forme ovale, faisant saillie et emboîtant par ses bords la scissure. Cet appareil a été modifié lui aussi de différentes façons, suivant les besoins et les lésions que présentaient les malades. Le journal *l'Art dentaire*, la *Revue odontotechnique franco-américaine*, donnent la description de quelques-uns de ces appareils que nous ne croyons pas urgent d'indiquer ici.

On s'est servi aussi d'obturateurs en caoutchouc et en baudruche. C'étaient de petits sacs de forme appropriée, que l'on insufflait de façon à les distendre après les avoir mis en place.

A côté des divers obturateurs, et avec eux, on employait encore comme traitement curatif la compression, abandonnée depuis longtemps, et la cautérisation, dont on se sert encore dans les cas de fistules très-étroites. Cette cautérisation peut se faire, soit avec un cautère actuel filiforme, soit avec un caustique, comme le nitrate d'argent. On en a obtenu de bons résultats ; et récemment encore quelques chirurgiens l'ont employé pour amener l'obstruction complète de fistules qui n'avaient pas été tout-à-fait comblées par l'opération de l'uranoplastie.

C'était donc surtout aux divers appareils prothétiques que l'on avait recours jusqu'à une époque peu éloignée de nous, pour remédier autant que possible aux fissures palatines. Ces divers obturateurs, dont les moindres inconvénients sont d'ébranler les dents (qui les supportent) et par suite, en se déplaçant, de boucher imparfaitement la fissure; de causer au malade l'ennui de les enlever chaque jour pour les approprier et empêcher l'inflammation des parties avec lesquelles ils sont en contact, n'ont pas laissé cependant de rendre de grands services, et sont destinés à en rendre encore, quand les opérations uranoplastiques ne pourront totalement com-

bler les pertes de substances par trop grandes. Toutefois ils sont aujourd'hui beaucoup moins employés, et dans tous les cas on devra d'abord recourir à l'opération uranoplastique, opération dont nous allons nous occuper.

DE L'URANOPLASTIE.

M. Langenbeck appelle uranoplastie l'opération qui a pour but de combler les divisions ou pertes de substance du palais; et il ajoute, que ce terme n'a rien de synonyme avec celui de staphyloplastie employé par Dieffenbach pour désigner les opérations destinées à restaurer le voile du palais à l'aide de lambeaux empruntés à la muqueuse voisine.

Ce fut Graefe chirurgien allemand et non pas Roux, comme on le croit généralement, qui en 1816 fit le premier l'opération de la staphyloraphie pour remédier aux divisions du voile du palais. Le premier pas était fait; Roux tenta le second, et restaura le premier les parties solides de la voûte palatine en comblant les vides à l'aide de la muqueuse du palais détachée et renversée. Cependant, ce chirurgien n'avait que peu de confiance dans cette opération. Sur 112 sujets qu'il opéra de staphyloraphie, dont 51 étaient affectés en même temps de division de la voûte palatine, il n'en opéra qu'un seul atteint de division congéniale du palais et du voile et n'obtint aucun succès. Il n'avait réellement foi en l'opération de l'uranoplastie que dans les cas de nécrose des os du palais ou de perte de substance accidentelle non compliquée de la division du voile staphylin; encore conseille-t-il de n'avoir recours à la palatoplastie que lorsque l'ouverture a peu d'étendue.

Dieffenbach qui avait proposé les incisions latérales auxiliaires pour assurer le succès de la staphyloraphie, prolongea ses incisions sur la voûte palatine, divisa la muqueuse jusqu'à l'os, détacha des languettes de cette muqueuse et à l'aide d'une rugine, refoula ces lan-

guettes dans le vide du palais qu'il combla. Il introduisit ensuite des fils de plomb à travers les bords de ces languettes tournées vers la fente, débrida le voile du palais en arrière, combla avec de la charpie les pertes de substance latérales et obtint une guérison parfaite. Mais chez les sujets opérés par Dieffenbach le palais n'était pas fendu dans toute sa longueur; une seule fois seulement la division allait jusqu'à la moitié postérieure. Du reste ce chirurgien n'opérait qu'en hésitant. «Lorsque la division du voile du palais est compliquée de fente palatine, dit-il, le succès de l'opération est incertain, on ne doit la considérer que comme une simple tentative thérapeutique.»

Les opérations tentées pour oblitérer les perforations palatines réussissent rarement et l'on est généralement obligé de recourir à l'obturation dit plus récemment encore M. Sédillot (Méd. opérat. 1855, T. II).

Et cependant quelques lignes plus loin il rapporte qu'en 1852 un chirurgien allemand, au congrès de Wiesbaden, lui montra le moule en plâtre d'une perforation de la voûte palatine à la partie antérieure, perforation qu'il avait guérie en séparant à l'aide du ciseau la portion osseuse de la voûte le long de l'arcade dentaire; des ligatures avaient rapproché la muqueuse; les plaies étaient comblées.

L'éminent chirurgien ajoute que l'opération lui paraît hardie et rationnelle mais il craint qu'elle ne soit suivie généralement de carie ou de nécrose. M. Sédillot avait opéré alors un malade atteint de fissure palatine, à l'aide de la muqueuse décollée et rapprochée; mais il n'avait obtenu aucun succès.

Nous diviserons donc en deux périodes bien distinctes l'histoire de la réparation de la voûte palatine. La première commençe à Roux, la seconde à M. Langenbeck qui donna à cette opération une impulsion nouvelle et établit des indications précices, des données exactes pour arriver à la réparation complète et solide de la voûte palatine dans tous les cas pathologiques que nous avons décrits plus haut.

PREMIÈRE PÉRIODE.

PROCÉDÉS EMPLOYÉS PENDANT LA PREMIÈRE PÉRIODE.

Procédés à deux lambeaux par glissement et renversement de M. Roux.

M. Roux opérait par glissement, disséquait les parties molles de chaque côté de la fente dans une étendue de trois à quatre millimètres afin d'en faciliter le rapprochement; puis il réunissait ces deux lambeaux par des points de suture.

Un second procédé consistait à prendre deux lambeaux qu'il renversait et qu'il reliait aussi par des points de suture.

Procédé de Kremer.

M. Kremer prenait deux lambeaux dont le milieu était séparé des parties subjacentes et adossés sur la surface traumatique où il les affrontait et les maintenait avec des sutures. C'est à ce chirurgien qu'est dû le premier succès d'uranoplastie dans un cas de fissure congénitale du palais compliquée de division du voile staphylin.

Procédé de M. Velpeau.

Voici comment le décrit son auteur: «On taille en avant et en arrière de la perforation un lambeau triangulaire de 1 à 2 centimètres de longueur, on dissèque ces lambeaux, on les affronte et on les réunit par le sommet au moyen d'un point de suture. Ces lambeaux laissent une place dont les bords se rapprochent et concourent à fermer l'ouverture anormale. On peut, pour aider au succès, pratiquer une incision de chaque côté de cette ouverture.»

Procédé de M. Pancoast.

M. Pancoast se sert comme M. Velpeau de deux lambeaux triangulaires, mais disposés en sens inverse et venant s'accoler non plus par leur pointe, mais par leur base. Dans une opération d'uranoplastie qu'il pratiqua, il tailla un double lambeau triangulaire tronqué au sommet et partant, l'un du côté droit et antérieur de la perforation, l'autre du côté gauche et postérieur. Leurs bases touchaient aux alvéoles et avaient trois quarts de pouce, leurs pédicules adjacents à la circonférence de l'ouverture étaient de trois huitièmes de pouce. Il rafraîchit les lèvres de l'ouverture et scarifia la partie du lambeau destinée à être adossée; ces lambeaux renversés se rencontrèrent sur la ligne médiane, il traversa la base de chacun d'eux avec des fils et introduisit dans les anses dirigées vers les fosses nasales, un bout de sonde qui fut placé à cheval sur l'ouverture. Puis il noua les fils dans la bouche. Les lambeaux étant trop grands, pour mieux les assujetir, il les traversa d'avant en arrière avec une forte épingle de palladium recourbée comme la voûte et fixée par une suture entortillée. Mais six jours après l'opération, le malade fut pris de bronchite, la réunion se rompit partiellement, l'ouverture ne fut diminuée que de moitié.

Procédé de M. Botrel.

M. Botrel procéda de la manière suivante: «Je fis, dit-il, à l'aide d'un bistouri de chaque côté de son extrémité antérieure une incision transversale de huit millimètres environ. De son extrémité externe j'en fis partir une seconde que je dirigeai parallèlement aux bords correspondants de l'ouverture, un peu en dehors cependant pour avoir un lambeau à base un peu large et bien nourri. Cette incision descendait à 2 millimètres au-dessous du milieu de la com-

missure postérieure; la fibro-muqueuse ayant été bien divisée jusqu'aux os, le décollement en fut facile, et l'on eut alors deux lambeaux trapézoïdes tenant au palais exclusivement par leur base qui était postérieure; ils furent avivés le long de leur bord interne, et la fente fut prolongée par une incision médiane postérieure de 2 millimètres environ, afin d'obtenir plus facilement l'adhérence. Alors, à l'aide de deux aiguilles courbées, je passai de bas en haut une anse de fil dans l'extrémité antérieure de ces lambeaux; et les deux chefs furent ramenés hors de la bouche. Une sonde à courbure fine introduite dans les fosses nasales vint faire saillie à travers l'ouverture du palais et fut ramenée en avant. J'y attachai les deux chefs du fil qui vinrent sortir par les fosses nasales et furent solidement fixés à la tête. De cette manière, les deux lambeaux bouchèrent la fente correspondante et se trouvèrent suffisamment en contact. Au bout de six jours le fil fut coupé et enlevé; la réunion était faite, sauf un petit orifice admettant à peine une épingle.» (Revue médico-chirurgicale, t. VIII. p. 101).

Procédé de M. Baizeau.

M. Baizeau commence par aviver le pourtour de la fistule et prolonge cet avivement en avant et en arrière sur la ligne médiane de un centimètre au-delà de l'orifice afin de diminuer la courbure de ses bords et de faciliter leur rapprochement. La fistule se trouve alors circonscrite par une double incision, à droite et à gauche; ces deux incisions forment l'ellipse par leur réunion. Alors plus en dehors de l'arcade dentaire le chirurgien pratique des incisions parallèles aux premières, se continuant aussi loin en avant et en arrière mais sans se réunir. Après avoir limité ses deux lambeaux, il détache de la voûte palatine toute la muqueuse comprise de chaque côté, entre les incisions latérales et la fistule, à l'aide d'un bistouri courbé sur le plat inventé par M. Roux. Il obtient ainsi deux voiles mobiles qui peuvent se rejoindre facilement et qu'il réunit par deux

ou trois points de suture. Ces sutures sont placées par le procédé de Bérard pour la staphyloraphie, puis il les serre à l'aide des anneaux de plomb imaginés par Gall. M. Baizeau opéra ainsi deux malades accidentellement atteints de perforation de la voûte palatine. Ses sutures furent dans les deux cas retirées au bout de 48 heures; les bords des lambeaux étaient alors juxtaposés et le quatrième jour il se forma au niveau de la suture antérieure une ouverture qui attint un diamètre de 4 millimètres environ. Trois cautérisations faites à des intervalles de huit jours, suffirent pour amener une guérison complète.

PROCÉDÉS A UN SEUL LAMBEAU.

Procédé de M. Bonfils.

Dans un cas de perforation syphilitique ce chirurgien tailla sur la voûte palatine un lambeau qu'il disséqua d'avant en arrière et qu'il fit basculer du côté du voile du palais, le succès fut incomplet.

Procédé de M. Nélaton.

M. Nélaton s'est servi d'un procédé analogue au précédent; il prit à gauche de l'orifice sur le voile du palais, un lambeau en forme d'équerre ne comprenant que la moitié de l'épaisseur du voile du palais, il aviva le côté droit en le coupant en biseau pour faire imbriquer le lambeau; plaça sur le bord postérieur de ce lambeau renversé une petite baleine sur laquelle il passa les fils et pratiqua les ligatures de façon que les nœuds se trouvaient en avant, le lambeau étant affronté.

Procédé de Sanson.

M. Sanson prenait un lambeau à la face supérieure de la langue, et oblitérait avec ce lambeau l'ouverture anormale du palais; mais l'extrême mobilité de la langue empêcha la réussite de ce procédé.

Procédé de Regnoli.

Regnoli (de Pise) a essayé de combler une perte de substance produite par une résection du palais, à l'aide d'un lambeau taillé dans la lèvre supérieure entre deux incisives. Ce lambeau adhérent par sa base à la cloison des fosses nasales serait renversé d'avant en arrière dans la bouche, et réuni par des sutures aux bords préalablement avivés de la division palatine.

Occlusion à l'aide de la substance osseuse.

En 1826, Dieffenbach avait conseillé de couper par deux traits de scie la voûte palatine et de rapprocher par de fortes sutures les plaques osseuses mobilisées. «J'ai, dit-il, souvent échoué en cherchant à fermer à l'aide de la muqueuse de larges perforations du palais. Peut-être cependant cela serait-il possible en opérant sur les os eux-mêmes. Il faudrait à cet effet simplement inciser la muqueuse, puis à l'aide de la scie de Heyne, couper les os palatins à partir de leur bord postérieur en longeant le rebord alvéolaire suivant une ligne courbe, et en s'arrêtant en avant à une petite distance de la fente; on aviverait ensuite les bords de la perforation et on les rapprocherait avec un fil d'or ou de plomb.» Et plus tard, il conseille de passer par des trous pratiqués dans les palatins, des fils d'argent flexibles, de diviser la muqueuse à la jonction des palatins avec les rebords alvéolaires, de couper l'os au ciseau, puis de tordre les fils pour amener la jonction des os. Jamais Dieffenbach ne s'est jamais servi de ces procédés, on ne trouve nulle part de relations de ce genre tentées par lui. Ce dernier procédé, du reste, n'est exécutable que dans les cas assez rares où la perte de substance occupe les lames horizontales des os palatins sur les deux côtés du vomer.

SECONDE PÉRIODE.

URANOPLASTIQUE.

Ce fut M. Langenbeck qui imprima à l'opération de l'uranoplastie une direction nouvelle; sa méthode est maintenant suivie par la majorité des chirurgiens. Nous allons donner un détail exact du manuel opératoire et des instruments dont se sert le chirurgien allemand, instruments dont nous avons vu du reste employer la plupart par MM. les professeurs Michel et Sédillot.

PROCÉDÉ DE M. LANGENBECK.

Instrumentation.

M. Langenbeck, emploie les instruments suivants :

1° *Crochets mousses.* — Les crochets servent à l'écartement des commissures latérales, ils sont larges et attachés à une bande de caoutchouc que l'on passe derrière l'occiput. Cette méthode a pour but de diminuer de deux le nombre des aides.

2° *Speculum oris.* — Cet instrument employé pour écarter les mâchoires chez les enfants n'est pas très-nécessaire, on pourra le remplacer par un bouchon de liège placé entre les dents. Si la langue s'élevait par trop on pourrait se servir d'un abaisseur.

3° *Pinces de Museux.* — Ces pinces sont munies de branches très-longues et ont des crochets analogues à ceux qui servent dans l'opération du strabisme.

4° *Bistouris.* — Les instruments tranchants consistent en un couteau lancéolaire à double tranchant pour l'avivement des bords du voile du palais, et d'un fort scalpel convexe pour exciser les rebords de la division de la voûte palatine et inciser la muqueuse et le périoste jusqu'à l'os. Un ténotome courbé en faucille et muni d'un manche très-long pour la section des muscles du voile du palais.

5° *Une rugine.* — Solide et courbée en crochet.

6° *Des élévatoires.* — Droits, courbés et en crochets, non cannelés, à bords minces, non tranchants, montés sur des manches longs et solides.

7° *Appareil à appliquer les sutures.* (*fig. ci-jointe.*) — M. Langenbeck se sert du même instrument qu'il inventa il y a quelques années pour l'opération de la staphyloraphie, nous le représentons ici :

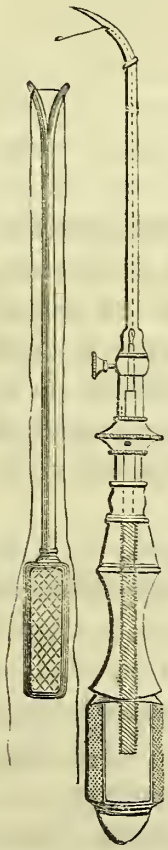

Il se compose d'un manche en ivoire, contenant un ressort à boudin. La tige d'acier qui supporte l'aiguille est également creuse et contient un petit cylindre d'acier à l'extrémité antérieure duquel est soudé un ressort de montre, en or.

L'aiguille qui se trouve à l'extrémité de l'instrument est longue de dix à douze millimètres; elle est droite, pleine à sa pointe qui est tranchante et creuse à partir de l'encoche, elle forme un angle obtus avec le manche.

Un petit disque sépare l'aiguille du manche, afin que ce manche ne traverse pas lui aussi le voile du palais.

Voici comment on se sert de cet instrument : on fait pénétrer l'aiguille d'avant en arrière, puis quand on aperçoit l'aiguille on pousse l'encoche à l'aide du ressort à boudin qui pressant sur la tige d'acier fait sortir cette encoche que l'on voit saillir à côté de l'aiguille; alors à l'aide du porte-fil, un aide place un fil dans cette encoche, on lache le ressort à boudin, l'encoche rentre, on retire l'aiguille, le fil est placé; en opérant ainsi de chaque côté, on a des sutures placées avec leschefs des fils en avant.

Sutures. — M. Langenbeck emploie de simples fils de soie.

Si on ajoute à ces instruments quelques éponges pour étancher le sang, une seringue pour diriger sur les plaies un jet d'eau froide on aura l'instrumentation complète du chirurgien allemand.

MANUEL OPÉRATOIRE.

Le manuel opératoire comprend cinq temps :

1° L'avivement des bords de la fente palatine.

2° La section des muscles.

3° Les incisions latérales.

4° Le décollement des parties molles.

5° L'application des sutures.

1° *Avivement.* — Les commissures latérales étant écartées, et l'extrémité libre de la luette saisie avec la pince de Museux, le chirurgien tend la moitié correspondante du voile du palais en l'attirant vers la ligne médiane. C'est alors qu'il enfonce le couteau lancéolaire d'avant en arrière à un millimètre en dehors du bord de la luette et immédiatement au-dessus. Le couteau conduit lentement de bas en haut jusqu'au bord postérieur du palais coupe à cet endroit en travers le liséré muqueux détaché.

Il avive ensuite de la même manière le côté opposé de la fente palatine, en ayant soin de diriger le couteau un peu obliquement de manière à avoir des surfaces saignantes aussi larges que possible. Ceci fait, l'avivement est prolongé le long du palais en allant toujours d'avant en arrière. La muqueuse et le périoste doivent être incisés à un ou deux millimètres en dehors du bord de la fente à l'aide d'une incision allant jusque sur l'os sans le pénétrer.

2° *Section des muscles.* — Le ténotome, le tranchant dirigé en haut, est enfoncé dans le voile du palais au-dessus et un peu en dehors du crochet ptérygoïdien, le voile est traversé jusqu'auprès de la paroi postérieure du pharynx dans une direction oblique

d'avant en arrière et de dehors en dedans, et le voile du palais est alors coupé jusqu'auprès du bord postérieur de l'os palatin. Cette incision divise les muscles élévateurs du voile du palais et pharyngo-palatin. Elle est d'environ un centimètre; sans être trop longue elle relache suffisamment le voile du palais et ménage les vaisseaux qui traversent le canal ptérygo-palatin.

Incisions latérales. — Une ou deux incisions sont nécessaires suivant les divisions de la voûte palatine. Elles doivent commencer en arrière, au niveau du crochet ptérygoïdien, et se terminer de chaque côté près de l'interstice des incisives, quand la division est bilatérale. Quand la fente est d'un seul côté, elle doit être unique et aller jusqu'à la première molaire. D'après ces indications, les lambeaux reçoivent leurs vaisseaux nourriciers.

4° *Décollement du périoste.* — M. Langenceck se sert du bistouri courbé sur le plat, puis à l'aide des élévatoires employés comme levier, il décolle lentement le périoste de la surface osseuse.

5° Les lambeaux étant détachés et rapprochés il applique les sutures, la première à l'angle antérieur, la seconde à l'angle postérieur de la plaie.

CONSIDÉRATIONS GÉNÉRALES SUR LES DIVERSES MÉTHODES PRÉCITÉES.

Nous voyons d'après ce qui précède, que les procédés n'ont pas manqué pour remédier aux perforations accidentelles et aux divisions congénitales de la voûte palatine. On peut voir et comparer dans les tableaux qui suivent les résultats obtenus par les divers opérateurs dans les deux périodes uranoplastiques, et apprécier les résultats obtenus dans la seconde période, qui cependant vient à peine de naître.

TABLEAU DES CAS PUBLIÉS AVANT M. LANGENBECK DE DIVISIONS CONGÉNITALES OU DE PERFORATIONS ACCIDENTELLES GUÉRIES PAR L'OPÉRATION.

OPÉRATEURS.	DIVISIONS CONGÉNITALES.	PERFORATIONS ACCIDENTELLES.	RÉSULTATS.
KREMER.	Division du voile et du palais jusqu'au rebord alvéolaire, sans bec-de-lièvre.		Guérison complète, une opération.
DIEFFENBACH.	Division du palais longue de un pouce, division du voile.		Guérison complète, par cinq opérations.
VURTZER.	Division du voile et des lames horizontales des palatins.		Guérison complète, une opération complémentaire, cautérisations consécutives.
ROUX.		Trois perforations suite de nécroses syphilitiques du palais.	Guérison complète.
FIELD.		Perforation médiane du palais, diamètre de 2 centimètres, suite de syphilis.	Guérison par quatre opérations.
BAIZEAU.		Perforation de 8 millimètres de diamètre, suite de plaie ou de syphilis.	Deux opérations. Guérison complète avec une opération et trois cauterisations.

TABLEAU DES CAS PUBLIÉS PAR M. LANGENBECK ET DEPUIS, DE DIVISIONS CONGÉNITALES OU DE PERFORATIONS ACCIDENTELLES GUÉRIES PAR SON PROCÉDÉ OPÉRATOIRE.

OPÉRATEURS.	AGE.	FORME DE LA DIVISION.	OPÉRATION.	RÉSULTAT.
LANGENBECK.	Garçon, 13 ans.	Division du rebord alvéolaire de tout le palais et du voile.	Staphyloraphie et uranoplastie. Deux séances.	Guérison complète, voûte solide.
	Fille, 24 ans.	Idem.	Idem, en une séance.	Division du voile, guérison complète de la fente palatine, voûte solide.
	Fille, 16 ans.	Division bilatérale du palais jusqu'au rebord alvéolaire, division du voile.	Idem.	Pas de réunion, division du palais rétrécie des deux tiers.
	Fille, 25 ans.	Division du voile et de l'os palatin.	Staphyloraphie en 1859. Uranoplastie en 1861, pour fermer l'ouverture du palais, large de 4 lignes, longue de 6.	Occlusion de la perforation du palais.
MICHEL.	Fille, 22 ans.	Absence congénitale de l'os intermaxillaire gauche.	Uranoplastie.	Guérison complète, voûte solide.
	Homme, 37 ans.	Perforation syphilitique circulaire de 0,012 de diamètre.	Idem.	Guérison complète, voûte solide.
RICHET.	Homme, 27 ans.	Perforation syphilitique de la voûte palatine.	Idem.	Guérison complète, voûte que l'on peut déprimer.
DAMBRE.	Garçon, 12 ans.	Division de la voûte palatine avec bec-de-lièvre.	Uranoplastie. Opération du bec-de-lièvre.	Guérison complète, voûte que l'on peut déprimer.
SÉDILLOT.	Garçon, 12 ans.	Division du voile et de la voûte du palais. Bec-de-lièvre double.	Uranoplastie, staphyloraphie, opération du bec-de-lièvre. 4 séances.	Guérison complète, voûte solide.

Tous les procédés employés pendant la première période ne sont réellement qu'un seul et même procédé modifié de différentes manières et selon les cas qui se présentaient, par les divers chirurgiens, qui tour à tour ont pratiqué la réparation de la voûte palatine et du voile staphylin.

Dans le premier procédé de Roux, les lambeaux sont dans d'excellentes conditions de vitalité, mais les tiraillements incessants qu'ils supportent à cause de leur peu de mobilité, empêchent la réunion; aussi ne pouvait-on employer ce procédé que pour des fissures très-étroites ou des pertes de substance se réduisant à l'état de trajet fistuleux.

Les procédés de MM. Kremer, Pancoast, Velpeau, Bonfils, etc., ne nous paraissent pas présenter de plus grands avantages. Dans les uns, le tiraillement exercé sur les fils compromet la réunion; la suture est exposée à être rompue dans la déglutition, les éternuments, la toux, l'émission même de la voix. Dans les autres, le renversement des lambeaux, en gênant la circulation déjà amoindrie par les sections artérielles faites en disséquant la muqueuse palatine, compromet la vitalité et facilite le développement de la gangrène. Loin d'être comblée, la perforation palatine est agrandie sans ressources pour y remédier dans l'avenir.

Le procédé de M. Baizeau qui n'est autre que le second procédé de Roux ingénieusement modifié, nous semble avoir été le plus avantageux des procédés mis au jour pendant cette première période. Il réunit en effet les conditions nécessaires pour arriver à un résultat presque certain.

Les lambeaux ne sont ni renversés ni tordus, leur vitalité est assurée; et les incisions latérales facilitent l'affrontement et empêchent tout tiraillement sur les sutures. Il a donné du reste à son inventeur de très-beaux résultats.

Mais quoique comblées, les perforations et les divisions palatines auxquelles on avait remédié, n'étaient recouvertes que par un tissu

mou qui ne devenait pas résistant et qui, quoique bouchant parfaitement l'ouverture anormale, laissait à désirer quant à la solidité; il pouvait s'érailler sous une influence quelconque, se perforer et ramener ainsi le mal à son état primitif.

Le procédé de Dieffenbach semblait parer à cet inconvénient; et il remédiait en effet: mais en opérant par ce procédé il fallait traverser quelques follicules dentaires avec les fils de plomb; et cet accident impossible à éviter a fait renoncer à son emploi.

A l'aide de son procédé, le seul encore de la deuxième période qu'il commence et dont les résultats comme on peut s'en assurer en consultant le second tableau sont déjà plus beau que ceux obtenus dans la première période qui compte plus de quarante années; M. Langenbeck non seulement obture l'ouverture anormale mais rend à la voûte palatine toute sa solidité.

La manière dont il taille ses lambeaux, les met à l'abri de toute gangrène. L'adhérence de la muqueuse et du périoste qui reçoit, nous le savons, une plus grande quantité de vaisseaux nourriciers que la muqueuse décolorée qui le recouvre, y établit parfaitement la circulation. De plus, la section des muscles élévateurs du voile du palais facilite l'affrontement des lambeaux qui ne supportent qu'une très-légère traction en avant. Ces lambeaux ne changent même pas de couleur ils sont roses après comme avant l'opération.

Vingt-quatre heures environ après que l'on a opéré, le palais devient le siège d'un gonflement qui arrive le quatrième jour à son summum et qui diminue ensuite lentement. Grâce à ce gonflement qni occupe exclusivement le périoste, l'os cesse d'être à nu au niveau des incisions latérales dès le second jour; il n'y a donc à craindre ni carie ni nécrose pouvant produire une exfoliation de la table osseuse. De plus, si on inspecte le palais restauré quelques mois après la cicatrisation et la guérison complètes on peut constater que les formes normales sont reproduites; et qu'il s'est formé une nouvelle voûte palatine d'une épaisseur considérable.

Cette réparation solide n'est pas discutable au point de vue pratique, les malades opérés par M. Langenbeck ont tous présenté cette solidité de la voûte palatine.

Le malade de M. Michel dont nous donnons l'observation présente six mois après l'opération une solidité parfaite de la voûte palatine; le malade de M. Sédillot offre déjà quoique récemment opéré une résistance assez forte analogue à celle que donnerait un fibro-cartilage.

M. Richet (Gaz. des Hôpitaux, V. 59, 21 mai 1863) parle lui aussi d'un jeune homme qu'il a opéré d'une perforation de la voûte palatine par le procédé de M. Langenbeck, il dit que dès le lendemain de l'opération, la réunion parfaite, lui permit d'enlever les sutures, que le malade guérit. Que six mois plus tard lorsqu'il le revit en expérimentant avec une épingle comme le conseille M. Langenbeck il éprouva une résistance assez grande pour qu'il lui soit impossible de traverser les lambeaux. Cependant le palais se laissait déprimer sous le doigt et ce signe beaucoup plus certain que celui fourni par l'aiguille qui ne traverse parfois qu'à grande peine le tissu cicatriciel généralement très-résistant; tenterait à prouver que la voûte palatine n'a pas repris encore dans ce cas sa solidité primitive.

M. Legouest (Gazette des Hôpitaux) cite un fait analogue arrivé à M. Dambre avec un malade qu'il avait opéré d'une perte de substance osseuse de la voûte palatine.

Et cependant nous le répétons encore une fois, le malade de M. le professeur Michel après l'opération qui a comblé une perte de substance, présentant douze millimètres de diamètre, possède une voûte palatine, qui non seulement ne peut être traversée avec l'aiguille, mais ne peut être déprimée en aucune façon.

Si M. Langenbeck a osé faire sur la voûte palatine une opération qui aurait effrayé autrefois les chirurgiens il faut bien dire qu'il y avait été amené et par les travaux de M. Flourens qui peut-être

lui-même n'ignorait pas ceux de Vigarous publiés en 1788; et par les résultats qu'avaient obtenus les chirurgiens qui avant lui et avec lui avaient opéré dans d'autres parties du corps sur des os courts ou long en ménageant le périoste; opérations qui amenaient chez les animaux et chez l'homme la régénération des os.

Toutefois si la science s'inquiète encore aujourd'hui de la nature des tables solides qui forment ces os régénérés, cette nature importe peu au malade et au praticien. Que le corps qui se forme soit un os de nouvelle formation ou simplement un dépôt de sels calcaires nous semble peu important au point de vue pratique. Les résultats n'en sont pas moins positifs et dans un grand nombre de cas on a constaté la présence d'une couche résistante de nouvelle formation remplaçant l'os réséqué.

Plus tard dans le cas qui nous occupe, les malades opérés par M. Langenbeck et les autres chirurgiens nous donneront les moyens d'investigation nécessaires en pareille matière. Jusque là on est en droit de nier la production d'un nouvel os.

Cependant s'il nous était permis et loisible de discuter ici la question de la reproduction osseuse en général et celle de la voûte palatine en particulier, nous aurions pour nous des autorités scientifiques nombreuses: les travaux de Heyne, de M. Flourens; les résultats obtenus par M. Maisonneuve; la pièce de M. l'Épine de Dijon présentée à la Société de chirurgie; les idées émises par M. le professeur Michel dans son discours d'introduction à son cours de médecine opératoire et peut être aussi l'opinion de M. le professeur Sédillot qui dans son traité sur l'évidement des os publié en 1860 ne rejette pas aussi loin qu'on pourrait le croire l'idée de la reproduction osseuse par le périoste. Toutes ses idées émises par des hommes si grands dans la science, qu'ils peuvent lutter avec avantage, contre ceux que leur opposerait la Société de chirurgie dont les interminables discussions n'ont pas fait faire un pas de plus à

cette importante question, tous ces travaux exécutés par eux avec succès nous font croire profondément à la reproduction osseuse par le périoste, pour tous les os en général.

Et, si pour les os qui présenteront après la dissection du périoste une large plaie béante, le travail de réparation pourra être entravé par un travail de suppuration excessif, pour les os courts en général, cet accident n'aura pas lieu et la reproduction osseuse sera infiniment plus facile.

La propriété ostéogénique du périoste étant démontrée il ne reste plus en effet qu'à maintenir ce périoste dans des conditions telles que la reproduction osseuse puisse se faire. C'est ce qui arrive dans l'opération de l'uranoplastie. Le périoste est maintenu en place et présente à sa partie supérieure une surface sur laquelle les cellules osseuses peuvent proliférer sans empêchement aucun. Rien là qui vienne gêner la reproduction osseuse. La suppuration est nulle, le périoste est sain, et M. Flourens a démontré que l'intégrité de cette membrane était la condition nécessaire de ses propriétés ostéogéniques.

Il découlerait de là pour nous que la reproduction osseuse de la voûte palatine quoique non encore démontrée par l'expérience est rationnellement évidente après les opérations d'Uranoplastie par la méthode de M. Langenbeck.

Division congénitale de la voûte palatine, compliquée de division du voile du palais et de bec de lièvre double.

(Observation prise à la clinique de M. le professeur Sédillot par notre condisciple et ami M. Münch, premier aide de clinique à la Faculté, qui a bien voulu nous la communiquer).

Le nommé X, garçon âgé de 12 ans, fort et bien constitué, jouissant d'une parfaite santé, entre le 28 avril 1863 à la clinique de M. le professeur Sédillot, pour y être opéré d'une difformité congénitale, consistant en bec de lièvre double avec division de la voûte palatine et du voile staphylin.

Voici quel est l'état du malade lors de son entrée à l'hôpital : le bec de lièvre qui était double lors de la naissance, est unilatéral aujourd'hui par suite d'une tentative de réunion faite à l'âge de 3 mois. Cet essai n'a qu'incomplétement réussi. La lèvre droite est réunie au tubercule médian, mais il y a une profonde échancrure au niveau du bord libre. La lèvre gauche est complétement séparée du tubercule médian qui est grand et saillant; aussi est-il facile de voir que la restauration de la lèvre ne présentera pas de grandes difficultés.

L'os intermaxillaire complétement soudé à l'arcade dentaire droite, est séparé de celle de gauche, par un écartement de quatre millimètres environ et dans lequel on voit un mince pont fibreux allant de l'un des os à l'autre. Cet os intermaxillaire est projeté en avant et porte les deux incisives médianes. En arrière de ces deux et à droite, se trouve la troisième incisive; l'incisive latérale gauche manque. La voûte osseuse et le voile sont largement fendus jusqu'à l'extrémité de la luette. Voilà les dispositions de détails que l'on peut observer.

Le vomer fait saillie dans la fente palatine; mais il n'en occupe pas le milieu, attendu que la perte de substance porte plutôt sur la moitié gauche de la voûte que sur la moitié droite. En avant, le vomer vient se joindre à l'os intermaxillaire et au bord interne de la moitié droite de la voûte sur une longueur de 0,020; il en résulte que la narine droite ne communique pas en avant avec la bouche, tandis que la narine gauche est largement ouverte d'avant en arrière dans la cavité buccale.

Étudions maintenant la fente osseuse et les deux moitiés de la voûte dont le revêtement périosto-muqueux servira à combler la fissure. En avant, au niveau de l'arcade dentaire, la fente porte absolument sur le côté gauche, elle a une largeur de 4 millimètres.

A 20 millimètres en arrière, point qui correspond à la première petite molaire, la fente a une largeur de 10 millimètres toujours

pris sur la moitié gauche et la voûte mesure en ce point, depuis son bord libre externe jusqu'au collet des dents, une largeur de 15 millimètres; du côté sa largeur est de 20 millimètres.

En arrière de ce point, le vomer et la moitié droite de la voûte s'écartent; ce dernier se prolonge d'avant en arrière, faisant saillie dans la cavité naso-buccale. La voûte droite s'éloigne de la ligne médiane, et continue alors à former la fente dont les dimensions augmentent considérablement. Ainsi, au niveau de l'union de la voûte et du voile, à la hauteur de la dernière grosse molaire, la fente atteint son maximum de largeur, qui est de 17 millimètres; la voûte solide gauche mesure en ce point 15 millimètres et la droite 18.

La distance directe des deux molaires est 38 millimètres. La longueur (antéro-postérieure) de la voûte osseuse prise en arrière des incisives jusqu'à la jonction de la voûte et du voile est de 45 millimètres. La longueur du voile est de 22 millimètres. Il est fendu en deux dans toute sa longueur, et ses deux moitiés séparées par un intervalle de 20 millimètres environ (à l'état de repos) se terminent chacune par un tubercule moitié de la luette. La longueur totale de la voûte et du voile est de 67 millimètres.

La courbure antéro-postérieure de la voûte du palais peut être évaluée par une perpendiculaire élevée sur un plan passant par le collet des dents. Cette hauteur est de 10 à 12 millimètres environ.

La voix du malade est fortement nasonnée; le langage inintelligible, avec impossibilité complète de prononcer R, S, T. Lorsqu'il mange, les aliments lui sortent par le nez, et les mucosités nasales lui sortent par la bouche; ces mucosités sont sécrétées en grande abondance. Il ne peut boire qu'en portant la tête fortement en arrière. Comme nous l'avons dit en commençant, la santé générale est florissante; le courage excellent; l'enfant promet de supporter docilement l'opération qu'il demande avec instance, afin d'être débarrassé de sa difformité et de son infirmité.

Après 15 jours donnés au malade pour s'accoutumer au séjour de l'hôpital, M. Sédillot se décida à pratiquer l'opération le 14 mai 1863 à 3 heures de l'après midi.

14 mai 1863. — On ne chloroforma pas le malade; il fut placé sur un siège en face du jour, le chirurgien se mit devant lui.

L'instrumentation était celle de M. Langenbeck décrite plus haut.

Élévatoires. — Rugine droite coudée sur le plat. Porte-aiguille etc. De plus M. Sédillot s'était muni de petits scalpels pointus, à lame forte et courte et à long manche, d'un long ténotome, de bistouris pointus et boutonnés, de ciseaux droits, courbes sur le plat et coudés, de longues pinces, de pinces à dents de souris, de petites érignes, de crochets mousses, d'éponges emmanchées à une petite tige de bois afin d'éponger facilement le fond de la bouche. On avait eu soin de se procurer de l'eau glacée pour gargariser l'opéré et de l'eau hémostatique de Pagliari.

Le premier temps de l'opération consista dans l'avivement des bords internes du revêtement périosto-muqueux que l'on devait réunir. Avec un scalpel fort dont il porta la pointe jusque sur la surface osseuse, le chirurgien fit une incision en dedans de la fente, le long du bord de celle-ci, ayant soin de couper toutes les parties molles jusqu'à l'os. L'incision fut prolongée tout le long de la voûte osseuse, d'abord à gauche puis à droite. Le lambeau pour l'avivement ne fut pas excisé.

Dans le second temps de l'opération le revêtement mucoso-périostique fut séparé de l'os. Pour cela un élévatoire fut glissé dans l'incision à gauche, pour séparer le lambeau gauche de la voûte par de petits mouvements de va et vient; une largeur de 4 à 5 millimètres fut ainsi détachée. Alors avec un scalpel le revêtement muqueux fut coupé en dehors, en ayant soin de contourner exactement le collet des dents depuis la canine jusqu'à la dernière molaire, afin de conserver au lambeau la plus grande largeur possible.

Un élévatoire tranchant ou mousse, selon le besoin, introduit entre

l'os et le revêtement périosto-muqueux permet de détacher ce revêtement après d'assez longs efforts et en agissant tantôt de dedans en dehors, tantôt de dehors en dedans.

Bientôt le lambeau, séparé de l'os, auquel il n'adhérait plus que par la partie antérieure et postérieure, fut mobile; il subit alors un mouvement de descente, mais sans aucune tendance à se diriger vers la ligne médiane.

Cette partie de l'opération avait été peu douloureuse pour le malade et avait donné peu de saug, l'eau glacée avait suffi pour en arrêter l'écoulement.

Au troisième temps de l'opération, l'opérateur fit la section des muscles péristaphylins et de la muqueuse qui se prolonge du plancher des fosses nasales jusqu'à celle du voile du palais, avec laquelle elle se confond. L'incision faite le long du rebord dentaire fut prolongée en arrière, de façon à contourner le crochet ptérygoïdien et d'y sectionner la partie réfléchie du péristaphylin interne qui fut coupé avec un ténotome mousse. Le péristaphylin interne, fut alors saisi par une pince et coupé avec des ciseaux. Le ténotome mousse introduit, tantôt dans la boutonnière externe, tantôt dans la fente, permit de couper la muqueuse à la partie supérieure du voile du palais.

Cette dernière section relâcha complétement le lambeau qui se porta alors par son propre poids vers la ligne médiane.

Cette dernière partie de l'opération fut la plus sanglante, la plus douloureuse pour le malade, et la plus difficile pour le chirurgien.

En somme pendant cette première moitié de l'opération qui avait duré une heure le malade avait perdu une quantité de sang insignifiante.

Après un moment de repos la même opération fut faite de l'autre côté et achevée en 20 minutes. Il ne restait plus qu'à placer les fils destinés à maintenir les lambeaux qui se joignaient sur la ligne médiane avec la plus grande facilité. Les fils furent placés à l'aide du porte aiguille de M. Langenbeck.

A cause de la séparation de l'os intermaxillaire et de l'arcade dentaire gauche, on ne put placer le premier fil qu'à un centimètre et demi environ derrière les incisives. Trois sutures furent placées à peu près à 6 millimètres environ l'une de l'autre; ainsi on ne réunit qu'une longueur de 20 millimètres ce qui, avec la partie laissée béante en avant, faisait à peu près la largeur de la voûte; laissant le voile non réuni comme le voulait le chirurgien, l'opération avait duré 1 heure et demi. Voici l'aspect que présente après l'opération la paroi supérieure de la bouche.

Immédiatement derrière les incisives on aperçoit une petite fistule triangulaire de 15 millimètres de hauteur environ; nous avons dit plus haut que cette partie n'avait pu être réunie.

En arrière, sur la ligne médiane, un voile membraneux mobile, plus bas que la voûte osseuse, s'appuie par ses bords externes, sur cette voûte palatine qu'il laisse à nu sur une largeur de 12 à 15 millimètres.

A 20 millimètres en arrière, se trouve le voile divisé comme auparavant. Le vaste revêtement périosto-muqueux n'adhère qu'en avant au niveau des trous palatins, en arrière avec le voile du palais qui le soutient.

Il est très-relâché et les sutures sont dans d'excellentes conditions pour que la réunion se fasse.

L'enfant très-fatigué s'endort immédiatement après l'opération et ne se réveille que le lendemain matin; on lui défend de parler; et on ne lui donne que de la bouillie et des liquides; le palais est gonflé est un peu douloureux.

Le 15, on aperçoit parfaitement les lacunes latérales qui sont béantes, communiquent avec le nez et laissent écouler les mucosites nasales sécrétées en abondance.

Le 16 la sécrétion mucoso-purulente est extrêmement abondante, la réunion semble s'être faite sur toute la longueur; on fait des lotions avec le vin aromatique.

Les deux derniers fils à ligature ont donné lieu à des ulcérations, surtout sur le côté droit. Le 17 à midi, (68 heures après l'opération) on retire tous les fils. La réunion paraît solide, le soir les lambeaux semblent adhérer complétement. Le 18, à la partie postérieure, au niveau du point où se trouvait le dernier fil, les deux lambeaux paraissent séparés; néanmoins on permet à l'enfant de se lever, sa santé, son sommeil, son appétit sont excellents.

Le 22, la séparation a augmenté, elle est nettement accusée au dernier point de suture où les deux lambeaux se trouvent à environ trois millimètres l'un de l'autre. Au niveau de la seconde suture la réunion se défait aussi, elle ne persiste que sur une petite longueur au niveau du premier point de suture.

Le 24, les lambeaux quoique très-rapprochés sont entièrement séparés. La sécrétion nasale est extrêmement abondante, filante et tenace; c'est peut-être à son passage continuel, immédiatement en arrière des points réunis, qu'il faut attribuer la séparation des lambeaux qui étaient à coup sûr parfaitement soudés.

Les deux parties de l'involucre du palais sont très-mobiles encore, il suffit de les repousser vers la ligne médiane pour les réunir. On introduit deux petits tampons de charpie dans les lacunes latérales produites par le déplacement du revêtement mucoso-périostique, afin de maintenir en contact les bords internes des lambeaux et d'obtenir s'il y a possibilité une réunion par seconde intention.

Les mucosités nasales sont éloignées, autant que faire se peut, par ses nettoyages fréquents; elles s'écoulent du reste latéralement, ce qui est favorable pour la réunion médiane.

Le 29, les parties latérales de la voûte mises à nu par le décollement des parties molles, commencent à se couvrir de bourgeons charnus sans exfoliation préalable. On retire définitivement les tampons de charpie, la réunion s'est faite sur une longueur de dix millimètres environ, à peu près à quinze millimètres en arrière

des incisives; limitant ainsi un triangle antérieur qui communique largement avec les fosses nasales.

Le 30, après s'être assuré de la solidité de la réunion partielle, on recommence l'opération pour réunir la partie postérieure jusqu'à la luette non comprise.

Cette opération fut l'analogue de celle que nous avons déjà indiquée plus haut; cependant à cause des circonstances précitées, et des parties à réunir, on y apporta quelques modifications, que nous allons mentionner.

Les parties molles de la voûte étaient encore en grande partie mobiles, il fallut peu d'efforts pour les détacher. Les incisions faites dans l'opération précédente étaient encore béantes; la cicatrisation des muscles et de la muqueuse était peu avancée: il suffit donc d'introduire un ténotome mousse pour détruire les adhérences récentes qui s'étaient formées. Mais comme après ces sections le voile était peu relâché, les incisions latérales furent prolongées les piliers antérieurs (glosso staphylns) furent coupés. Le voile se trouva alors complétement relâché et on put en affronter les bords internes dans toute la longueur sans aucun effort. N'oublions pas de dire qu'on avait commencé par aviver les deux côtés sur toute la longueur, en excisant un petit lambeaux d'un millimètre environ de largeur.

Six sutures situées à six millimètres environ l'une de l'autre furent placées avec une forte aiguille de Langenbeck.

Toute l'opération avait duré environ une heure. L'hémorrhagie lors de la section des piliers antérieurs avait été assez abondante pour nécessiter l'emploi d'un gargarisme avec l'eau de Pagliari. Fatigué par l'opération le jeune malade reposa toute la nuit.

Le 31 mai, l'enfant se plaint de céphalalgie et d'ardeur dans la bouche, il y a un léger gonflement des parties molles, on ordonne quelques lotions avec le vin aromatique, des boissons fraîches, des pilules de glace.

Le premier juin, les plaies latérales et médianes se recouvrent d'une couche couenneuse, jaunâtre et adhérente. Les fils commencent à suppurer cependant et n'ont que peu de tendance à couper les parties molles; on fait dans l'intérieur de la bouche des lotions avec une solution saturée de chlorate de potasse.

Le 2, l'état local s'est notablement amélioré sous l'influence du chlorate de potasse. Les deuxièmes et troisièmes fils commencent à couper assez profondément (74 heures après l'opération) on les retire, la réunion semble bonne à leur niveau.

Le 3, le premier et le cinquième fil sont enlevés le quatrième point de suture reste. La réunion semble bonne et solide, excepté au niveau du premier fil qui correspond à la jonction de la partie réunie par la première opération avec la partie nouvellement opérée.

Le 4, la solution de continuité n'a pas augmenté, les plaies sont nettoyées et en bon aspect. On constate les bons effets du chlorate de potasse comme topique, dans les cas de plaies couenneuses.

Le 7, on ôte le quatrième et dernier fil.

La réunion est complète et solide, sauf la petite solution de continuité antérieure qui a une longueur de 5 à 8 millimètres.

Les plaies latérales sont propres et en bon état elles bourgeonnent et tendent à se retrécir.

Les mucosités nasales abondamment sécrétées s'écoulent par le trou situé en avant de la voûte immédiatement derrière les incisives, et aussi sur les côtés de la bouche, par les incisions latérales.

Le lambeaux est mobile il n'adhère pas encore à l'os par sa partie latérale.

La santé de l'opéré est excellente; l'appétit et le sommeil très-satisfaisants, on le nourrit toujours avec des bouillies ou des substances molles écrasées.

Le 15, la réunion s'étant bien maintenue, sur toute la longueur on avive les deux moitiés de la luette, et on y place trois points

de suture avec l'instrument de Bourguignon modifié par M. Sédillot. Le troisième jour on retire les trois fils, le dernier fil a coupé la luette à droite, il n'y a point de réunion à ce niveau, mais cela est de peu d'importance, la partie non réunie est extrêmement peu de chose, la luette est bilobée.

La restauration de la voûte est donc à peu près accomplie, sauf la lacune antérieure, qui a environ 10 millimètres de longueur, car cet espace s'est encore retrécie depuis la première opération, et le petit point de 5 millimètres environ de longueur les bords internes des lambeaux quoique en contact ne sont point soudés. Les deux lambeaux de la voûte et du voile du palais sont bien réunis.

Les parties dénudées de l'os bourgeonnent; les plaies latérales se retrécissent, déjà les mucosités nasales ne s'échappent plus qu'à travers la plaie du côté droit.

Le petit malade trouve la position beaucoup améliorée, il mange et boit avec facilité quoiqu'encore avec quelques précautions.

Le langage a été peu modifié mais il est à remarquer que dans les affections congénitales de ce genre le langage change peu où point et les malades n'apprennent que difficilement à parler.

L'opération du bec-de-lièvre fut faite le 24 juin, cette fois on chloroforma le malade.

L'opération fut très-simple, la lèvre gauche détachée du maxillaire on l'incise longitudinalement au point de jonction de la peau et de la muqueuse.

La même chose fut faite pour le tubercule médian, on confronta la peau avec la peau, la muqueuse avec la muqueuse, en portant en bas une parcelle de cette dernière pour éviter l'échancrure. Huit sutures entortillées furent placées. Les fils furent assez fortement serrés, dès le lendemain on retira deux épingles.

Le 28, on retire toutes les épingles, la partie superficielle et la peau étaient mortifiées, la suppuration abondante, la plaie était recouverte d'une croûte qui cachait ce qui se passait au-dessous. La

réunion est peu solide. On place deux autres épingles peu serrées.

Le 30, ces nouvelles épingles sont retirées, les lambeaux restent bien réunis.

Le 4 juillet, la plaie tend à se cicatriser, les traces de l'opération ne seront pas très-visibles.

Le 17 juillet, l'appareil est enlevé, la cicatrisation est complète; on voit à peine les traces de l'opération. Le palais est encore déprimable.

Le 22, le malade se porte parfaitement; la voûte du palais est de plus en plus solide; le malade parle plus facilement, il avale mieux; derrière les incisives, la petite fistule qui n'a pu être opérée, ne s'agrandit pas.

Le 27, l'état du malade est excellent sous tous les rapports; la voûte palatine est résistante au toucher.

Perforation syphilitique de 12 millimètres de diamètre. — Uranoplastie périostique. — Guérison complète datant de trois mois. Reproduction osseuse.

Le nommé X..... voyageur ambulant, âgé de 37 ans, d'un tempérament lymphatique, entre à la clinique des maladies vénériennes le 19 décembre 1862.

Ce malade porte les traces d'une série d'accidents syphilitiques graves sur lesquels il donne les renseignements suivants:

En 1854, il a eu une uréthrite compliquée d'épididymite droite et suivie d'hydrocèle.

En 1855, il contracta un chancre du gland qui n'a pas laissé de traces après avoir guéri par un simple traitement local.

En 1856, il survint sur le dos, et les membres inférieurs une éruption consistant d'après ce que dit le malade en pustules assez grosses qui se couvrirent de croûtes, dont la chûte fut suivie d'ulcérations très tenaces.

X.... prit pendant un an mais irrégulièrement des pilules mercurielles et de l'iodure de potassium. Les ulcérations résistèrent et le testicule gauche devint douloureux. Cette augmentation du mal l'engagea à entrer à l'hôpital de Brême en 1857, où il subit en 100 jours un traitement par cent frictions mercurielles. Il sortit complétement guéri.

Le mal semblait détruit, lorsque, deux ans après, en 1860, en même temps qu'une nouvelle éruption, se développa un ozène suivi de la perte des os propres du nez et d'une perforation de la voûte palatine. L'éruption envahit le cou, les côtés du tronc et le dos. Des ulcérations à sane purulente succédèrent. Elles disparaissaient dans un point pour se développer plus loin. L'iodure de potassium employé pendant six mois resta sans effet.

Tels étaient les antécédents de ce malade.

A son entrée à la clinique dans les salles de M. le professeur Michel on put constater:

1° Les traces d'ulcérations serpigineuses dans des cicatrices nombreuses situées sur divers points du tronc et des membres.

2° Le nez affaissé.

3° Au centre de la voûte palatine, on voit une perforation circulaire de 0,012 de diamètre, que le malade ferme avec un obturateur en papier mâché et ficelé. Les bords de cette perforation sont fongeux, ulcérés superficiellement; cet état est sans doute causé par la pression qu'exerce l'obturateur. Au niveau des piliers du voile et des amygdales, on aperçoit quelques traces cicatricielles.

4° Le testicule gauche a deux fois son volume normal. Il est dur, bosselé. A droite: un hydrocèle du volume du poing, reposant sur l'épididyme enduré à la queue et à la tête. Les cordons spermatiques sont sains.

5° Chapelet ganglionnaire dans les aines.

6° Sur les parties antérieure et latérale gauche du cou, large plaque arrondie, formée de tissu cicatriciel et recouverte par places

de croûtes jaunâtres, épaisses, se prolongeant en haut vers l'oreille et dans le cuir chevelu, dans quelques points, les croûtes tombées laissent voir des ulcérations grisâtres à bords arrondis. Dans la région dorso-lombaire, mêmes lésions occupant une surface plus considérable, les ulcères sont très douloureux.

7° Sans être affaiblie, la santé générale du malade porte les traces de la tenacité de son affection.

En raison de la persistance et de la reproduction de ces divers accidents, M. le professeur Michel prescrit au malade :

1° A l'intérieur, l'huile de foie de morue et l'iodure potassique.

2° A l'extérieur, pour panser les ulcérations syphilitiques, des compresses imbibées de décoction de tilleul et de pavot. Ce traitement fut suivi jusqu'au 23 février 1863. L'iodure de potassium fut progressivement porté à la dose journalière de 2 grammes.

Le 20 janvier toutes les plaies sont fermées.

C'est à cette époque qu'on fit au malade la proposition de remédier à sa perforation palatine. Il accepta avec empressement. En vue d'une opération prochaine et pour augmenter encore l'amélioration générale un régime plus succulent fut prescrit au malade et on lui permit quelques promenades au-dehors de l'hôpital. L'embonpoint augmenta, mais le malade imprudent fit quelques écarts de régime et on vit plusieurs cicatrices s'ulcérer de nouveau. Malgré ces petits accidents locaux M. le professeur Michel se décide à faire l'opération le 23 février; il choisit le procédé de Langenbeck, modifie quelque peu son instrumentation, et procède de la manière suivante.

La malade fut couché sur un lit la tête fortement relevée à l'aide de coussins; avec un petit bistouri pointu, l'opérateur prolongea sur la ligne médiane le diamètre antéro-postérieur de la fistule de 5 à 6 millimètres en avant et en arrière. L'incision atteignit les portions d'os restantes de la voûte palatine. Dans ces deux points, à l'aide d'une spatule mousse et courbée sur le plat, on commença le décollement du périoste. Ce moyen servit de guide en avant et

en arrière pour continuer progressivement le décollement sur les côtés de la fistule, dont l'épaisseur des bords fut dédoublée, à l'aide d'un bistouri à double tranchant, courbé sur le plat. A ce niveau le décollement fut un instant difficile à cause de la présence du tissu cicatriciel. Une fois ce tissu dépassé la membrane palatine fut décollée dans toute la longueur de la fistule, prolongée ainsi que nous l'avons dit en avant et en arrière, et dans une largeur de 15 millimètres au moins de chaque côté. Partout on peut sentir facilement la sensation spéciale formé par le frottement d'un instrument métallique sur une surface osseuse.

Dans un second temps opératoire les bords de la fistule furent scrupuleusement avivés, une pince à mors de souris et un bistouri bien tranchant furent employés.

Il restait à mobiliser latéralement les lambeaux: ceci fut obtenu par deux incisions longitudinales parallèles à l'arcade dentaire, dépassant en avant et en arrière la fistule, et transperçant la membrane palatine à la limite du décollement en-dehors. A la suite de ces incisions, les lambeaux se rapprochèrent d'eux mêmes vers la ligne médiane tellement que la fistule fut diminuée au moins de moitié dans son diamètre transversal.

Ces deux incisions donnèrent lieu à l'écoulement d'une quantité de sang peu considérable qui fut arrêté à l'aide de petites boulettes de coton, introduites entre les bords de la solution de continuité. Trois points de suture furent mis ensuite à l'aide de l'aiguille de Langenbeck. Seulement le porte fil fut remplacé par une pince ordinaire. La réunion fut très-exactement faite et très-facile. L'opération dura en tout trois quarts d'heure.

Pendant tout ce temps le malade a peu souffert, excepté au moment où le décollement s'est rapproché de la sortie des branches nerveuses du nerf palatin postérieur. Par intervalle, les manœuvres opératoires étaient interrompues pour étancher le sang qui coulait dans la bouche. Des gargarismes d'eau froide ont largement suffi.

Des tampons de coton ont été maintenus dans les incisions latérales.

Le malade fut reporté dans son lit.

Le 24, l'opéré va bien, il n'a pas de fièvre, les sutures tiennent, il a de l'appétit, on lui donne du potage.

Le 25, on enlève les tampons de coton, l'état local et général est excellent; on emploie des gargarismes d'eau d'orge. Le soir on replace les tampons de coton, les cicatrices latérales se combleraient trop vite.

Le 26, tout va bien, la réunion semble complète sur la ligne médiane. Le malade a expulsé par le nez avec précaution quelques caillots sanguins. L'appétit est excellent. On ajoute des œufs et du vin à sa nourriture.

Le 27, on enlève les deux sutures postérieures.

Le 28, on enlève la troisième et la dernière suture, la cicatrice tient. Les tampons sont maintenus pour soutenir la réunion.

Dans les jours suivants, la cicatrice se solidifie, et ce n'est que quelques jours après, lorsque l'on juge cette cicatrice assez solide, qu'on enlève décidément les petits tampons de coton.

Peu de jours après, les incisions latérales étaient cicatrisées.

Depuis cette époque, il n'y eut rien de particulier, si ce n'est quelques gouttes de pus qui filtrèrent par l'ouverture gauche du fil de la dernière suture. Cette circonstance n'eut pas de suite. La guérison s'acheva jusqu'au 24 mars, époque à laquelle le malade quitta l'hôpital.

Au moment de son départ, la cicatrice médiane était solide : elle était tellement régulière, qu'on voyait à peine les traces d'une opération antérieure. Au toucher, les lambeaux étaient dépressibles au niveau de la fistule.

Le malade, en quittant l'hôpital, promet d'y revenir de temps à autre. Il y revint en effet le 14 avril, puis le 7 mai, puis le 23 mai.

Le 14 avril, les lambeaux, quoique moins dépressibles qu'au 24 mars, l'étaient cependant encore.

Le 7 mai, la dépression était impossible.

Enfin le 23, la voûte palatine offrait au toucher la même résistance dans tous ses points. Le malade sent ce changement; il parle de la solidité de son palais. M. Michel veut essayer de traverser la voûte avec des aiguilles à acupuncture, mais le malade semble craindre et on ne pousse pas plus loin ce genre d'investigation, moins sûr du reste que le toucher.

Que s'est-il formé là; est-ce un os, est-ce un dépôt calcaire; il y a cent chances pour que ce tissu de nouvelle formation soit de l'os, mais encore une fois, que nous importe, puisque le but est atteint et la guérison complète.

CONCLUSIONS.

L'opération de l'uranoplastie est intimement liée dans la plupart des cas à l'opération de la staphyloraphie; et souvent aussi, à l'opération du bec de lièvre.

En étudiant les différentes formes de division congénitales de la voûte du palais, nous avons pu remarquer combien ces complications étaient fréquentes.

Il nous reste donc à examiner comment on devra opérer et par quelle opération il faudra commencer dans les cas de complications.

Nous poserons d'abord comme première règle que dans toute espèce de division de la voûte palatine congénitale ou accidentelle, on dèvra opérer par la méthode de M. Langenbeck. Toutefois nous croyons que l'on pourra apporter selon les besoins quelques modifications à cette méthode. Ainsi M. Langenbeck s'attache beaucoup à la manière dont il faut couper les lambeaux pour assurer leur vitalité. Il arrive cependant parfois que, en suivant les indications qu'il donne, les lambeaux subissent une traction, qui quoique très

légère peut nuire au rapprochement, et amener la déchirure des points de suture. On ne comprend pas trop en effet, comment le lambeau pourrait se porter vers la ligne médiane s'il était maintenu par son bord interne au niveau du trou palatin postérieur; point que le chirurgien indique comme limite de la section de ce côté. S'il agit ainsi c'est pour ne pas couper l'artère palatine antérieure qui se rend au voile du palais. Cette section à ce que nous croyons n'a pas grande importance, le revêtement périosto-muqueux et le voile étant abondamment alimentés par une grande quantité d'autres vaisseaux nourriciers venant des palatines supérieures. En débridant un peu de ce côté on obtient des lambeaux plus facilement affrontables et dont la vitalité est, nous le croyons, suffisamment assurée.

On pourra aussi remplacer les fils de soie par des sutures métalliques qui amènent moins facilement l'ulcération et la suppuration des trous qu'elles traversent, suppuration dont le moindre inconvénient est de retarder la guérison.

Ces sutures métalliques pourront être placées à l'aide de l'aiguille de Langenbeck; on n'aura qu'à les attacher à des fils de soie et à agir comme pour placer les sutures faites avec ces fils.

Dans les cas de complication, nous basant sur la marche qu'a suivie M. Sédillot en opérant le malade dont nous donnons l'observation, nous poserons comme règle : que les opérations d'uranoplastie et de staphyloraphie devront être faites, ou dans la même séance, ou tout au moins dans deux séances très rapprochées.

Dans les cas où la fissure palatine occuperait toute la voûte, depuis la luette jusqu'en arrière des incisives, on réparera d'abord les 2/3 postérieurs de la voûte et le voile staphylin. Puis, plus tard, après avoir opéré le bec de lièvre, dans les cas où il y en aura un, ou bien après avoir attendu que les parties opérées tout d'abord soient intimement réunies, on opérera la fissure qui restera en avant.

Il ne faut pas se le dissimuler; toutes ces opérations sont longues, difficiles, et demandent de la part du chirurgien une grande habi-

leté: La méthode de M. Langenbeck surtout présente dans la pratique de grandes difficultés. Aussi ne sommes-nous pas éloignés de croire que beaucoup de chirurgiens, pensant avoir opéré d'après cette méthode, n'auront pas de reproduction solide de la voûte palatine. Que ceux-là ne s'abusent pas; ils auront détaché seulement la muqueuse et une petite partie du périoste, le reste sera resté adhérent à l'os. Le temps de l'opération qui consiste à détacher la membrane ostéogénique est le plus difficile et demande une longue patience, une grande habileté. Les élévatoires tranchants coupent facilement le périoste en n'en laissant que des parcelles adhérentes à la muqueuse; et ces parcelles sont insuffisantes pour amener la réparation de la voûte palatine.

Aussi dans l'avenir et jusqu'à preuves palpables du contraire, loin de douter de ce qu'annonce M. Langenbeck et de ce que nous avons vu se produire chez les opérés de MM. les professeurs Sédillot et Michel, nous émettrons plutôt des doutes sur les moyens employés par les divers opérateurs dont les résultats ne concorderont pas avec ceux que nous relatons.

Vu par le président de la thèse,

MICHEL.

Permis d'imprimer,
Strasbourg, le 14 juillet 1863,
Le Recteur, DELCASSO.

BIBLIOGRAPHIE.

MM. Baizeau. — Mémoire sur les perforations et divisions de la voute palatine.
Cruveilhier. — Anatomie.
Dictionnaire en 60 volumes.
MM. Kölliker. — *Handbuch der Gewebelehre,* p. 342, 1852.
Langenbeck. — De l'uranoplastie par décollement et transplantation de la muqueuse et du périoste du palais. (*Archiv für klinische Chirurgie,* T. II, 1861.)
— Gazette des Hopitaux civils et militaires, 1863.
Malgaigne. — Médecine opératoire.
Michel. — Discours d'introduction au cours de médecine opératoire, 1863.
Roux. — De la staphyloraphie.
Sappey. — Anatomie.
Sédillot. — Médecine opératoire.
— Traité de l'évidement des os.
Velpeau. — Médecine opératoire.

QUESTIONS

POSÉES PAR LA FACULTÉ ET TIRÉES AU SORT, EN VERTU DE L'ARRÊTÉ DU CONSEIL DE L'INSTRUCTION PUBLIQUE DU 22 MARS 1842.

---

1. *Anatomie.* — Quelles sont les opinions sur la structure de la membrane iris?

2. *Anatomie pathologique.* — Des corps fibreux implantés sur la dure-mère.

3. *Physiologie.* — Influence des fosses nasales sur le timbre vocal.

4. *Physique médicale.* — Théorie et usages des loupes.

5. *Médecine légale.* — De l'utilité des exhumations judiciaires.

6. *Accouchements.* — Est-il nécessaire de soutenir le perinée de la femme qui accouche, au moment de l'expulsion du fœtus?

7. *Histoire naturelle médicale.* — Quelle différence existe-t-il entre la cire végétale et la cire animale?

8. *Chimie médicale.* — Du sang dans les diverses parties du corps.

9. *Pathologie et Clinique externes.* — Quels sont les changements anatomiques qui surviennent dans les différentes périodes de l'anévrisme proprement dit.

10. *Pathologie et Clinique internes.* — De la nature et des causes de l'ictère.

11. *Médecine opératoire.* — De l'extraction des dents.

12. *Matière médicale et Pharmacie.* — Quelles sont les substances âcres qui portent principalement leur action sur la peau?

Planche 1ère

Opéré de Mr le professeur MICHEL.

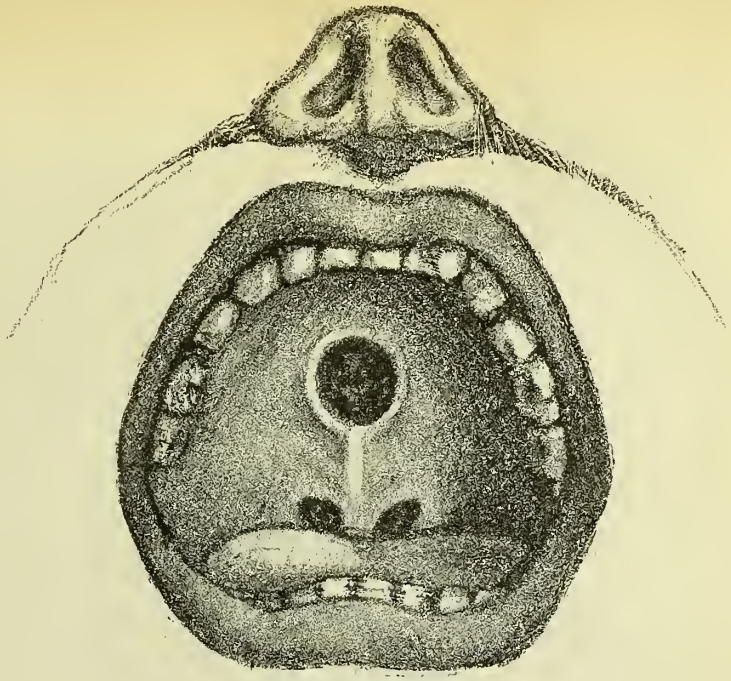

AVANT L'OPÉRATION.

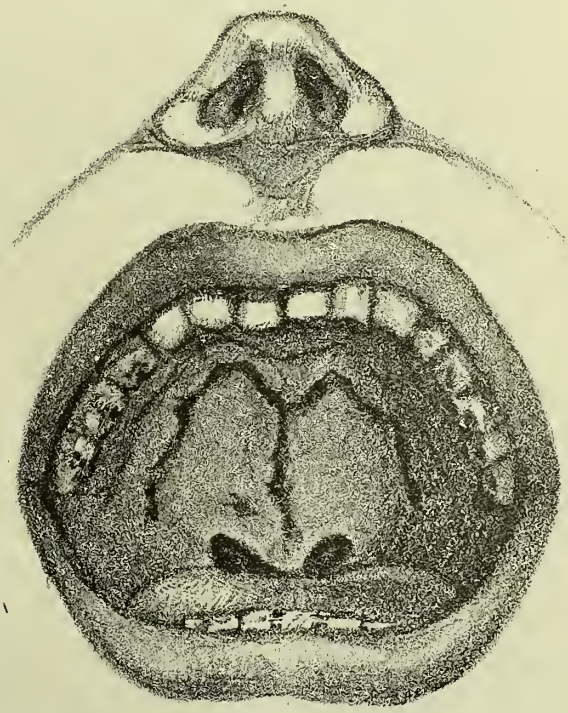

APRÈS L'OPÉRATION.

Lith. Th. Siegfried.

I.B. fec.

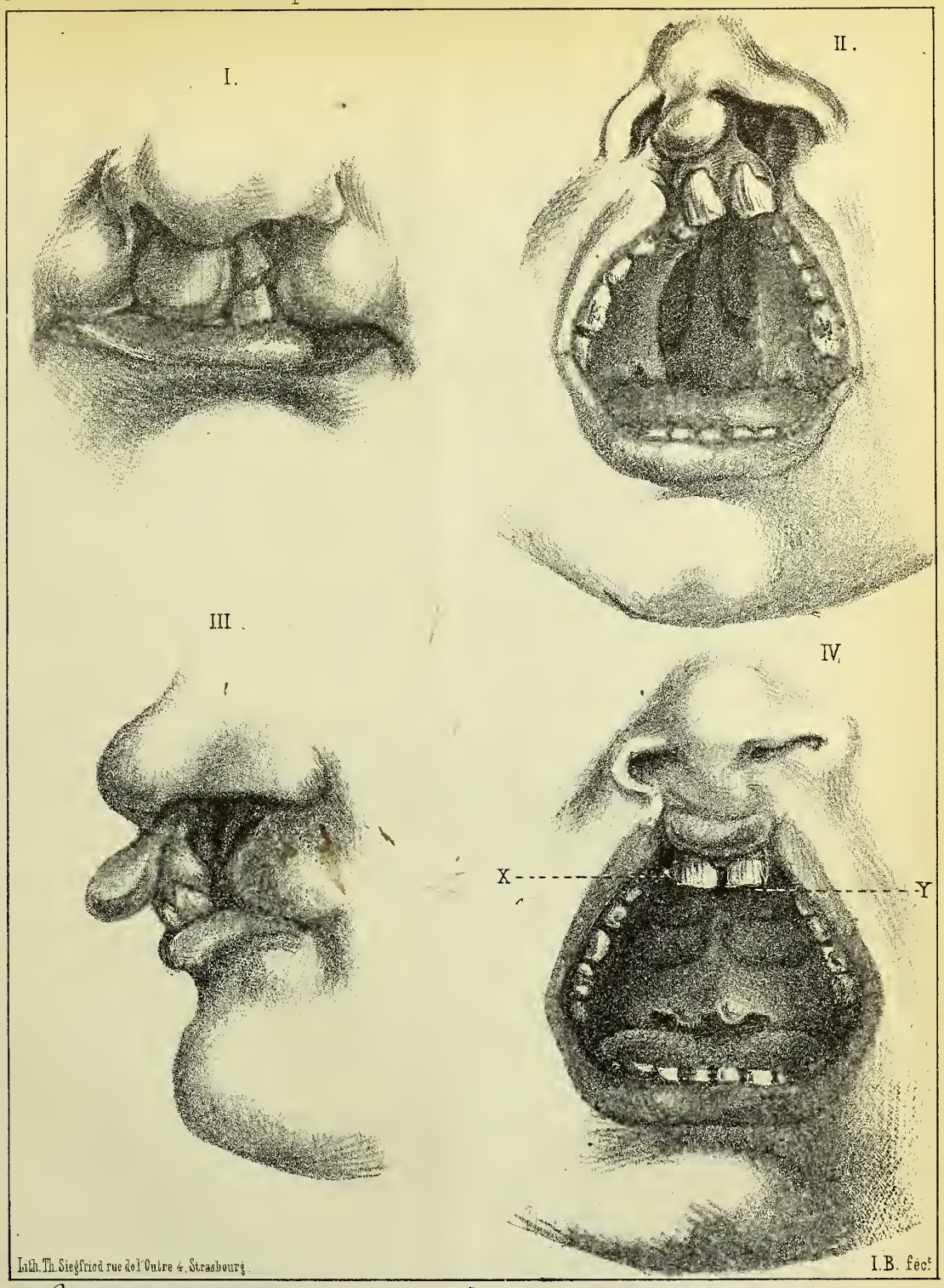

I. Bec de lièvre double, vu de face
III. Bec de lièvre, vu du profil, côté gauche.

II. Fissure de la voûte et du voile du palais.
IV. Après les opérations d'Uranoplastie, de Staphyloraphie et de Bec de lièvre.

(Fig. IV. X. Incisive implantée dans le palais. Y. Solution de continuité de la partie antérieure du palais)